Fístulas y quistes congénitos del cuello

P Contencin

Resumen. – Frecuentes en otorrinolaringología pediátrica, más raras en el adulto, estas malformaciones constituyen una patología desconcertante para el joven cirujano. Una masa bien redonda y blanda, que no genera preocupación y que persiste en un niño o en un adulto joven, una fístula cutánea que emite algunas gotas de líquido claro, simplemente resulta muy tentador extirparlas. Pero la decepción es grande cuando una cirugía incompleta se ve sancionada por el resurgimiento de una tumefacción, a menudo inflamatoria, algunas semanas más tarde. En la especie humana, como en todos los vertebrados, la cara y el cuello resultan de una construcción embriológica compleja. Aunque cualquier cirugía cervical requiere un absoluto dominio de la anatomía, el diagnóstico y el tratamiento de las anomalías congénitas del cuello implican además el conocimiento perfecto de la embriología humana.

© 2000, Editions Scientifiques et Médicales Elsevier SAS, París. Todos los derechos reservados.

Reseña básica de embriología

GENERALIDADES

El embrión humano se desarrolla en la interfaz constituida por un saco dorsal, el amniótico, y un saco ventral, el vitelino. De esta forma, se constituye inicialmente por una placa dorsal de ectoblasto (o ectodermo) y por una placa ventral de endoblasto (o endodermo). Entre las dos, el mesoblasto del embrión se desarrolla, salvo en sus dos extremos: por detrás es la membrana cloacal y por delante es la membrana bucofaríngea, que se perforará al término del primer mes para que el intestino primario (endoblasto) se comunique con la cavidad amniótica por la boca [7]. El embrión se curva dorsalmente y forma en el saco amniótico una «C» que, ventralmente, incorpora el saco vitelino. Este último se transforma en la cavidad intestinal. El extremo cefálico así «replegado», que incluye el cerebro desarrollado por expansión del tubo neural, se encuentra por encima del corazón primitivo que se esboza en el extremo anterior del saco vitelino *(fig. 1)*. Entre los dos, el extremo anterior del intestino primario da origen a la faringe [13]. En su piso, una depresión se forma en el mesoblasto: el surco laringotraqueal, origen del árbol respiratorio. Por delante de este surco, rápidamente aparecen dos primordios: el tubérculo impar y la cópula (que, con los primordios laterales, darán nacimiento a la lengua). Lateralmente, al cabo de la 3ª semana del desarrollo, aparecen unos engrosamientos del mesoblasto que forman una serie de cinco arcos separados por surcos, que recuerdan las branquias de los peces *(fig. 2)* [18]. Así denominamos «aparato branquial» a los elementos que dan origen a las regiones anterior y lateral del cuello [25]. Excepto sobre la línea media anterior, toda patología cervical congénita implica *a priori* una anomalía en el desarrollo de este aparato, que hay que conocer en detalle.

Philippe Contencin : *Praticien hospitalier, chirurgien des Hôpitaux.*
Service ORL, hôpital Saint-Vincent-de-Paul, 75014 Paris.

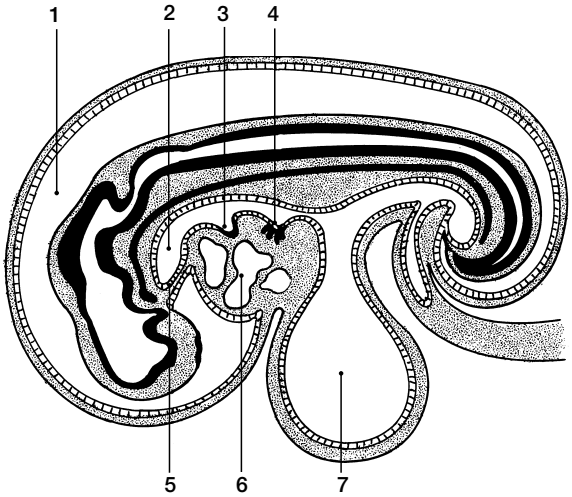

1 *Corte del embrión en el momento de la formación de la faringe primaria.*
1. Saco amniótico
2. Faringe primaria
3. Esbozo respiratorio
4. Esbozo hepático
5. Membrana bucofaríngea
6. Corazón
7. Saco vitelino

APARATO BRANQUIAL

Los arcos «branquiales», 5 en total, resultan de condensaciones de mesoblasto que se fusionan por delante (es lo que se denomina ventralemente «campo mesobranquial») para formar unas estructuras en U que constituyen el soporte ventral de la faringe *(figs. 3, 4)*. Se enumeran en el sentido craneocaudal, y el primero, o arco mandibular, es inmediatamente adyacente al estomodeo o boca primaria. Un nervio emerge del sistema nervioso ectoblástico suprayacente y crece en cada uno de los arcos que, como están constituidos de mesoblasto, pueden originar una gran variedad de tejidos: tejido conjuntivo, cartílago, hueso, vasos sanguíneos, músculo, etc. El cuadro I expone los principales derivados de los arcos branquiales. Nótese que, por razones de evolu-

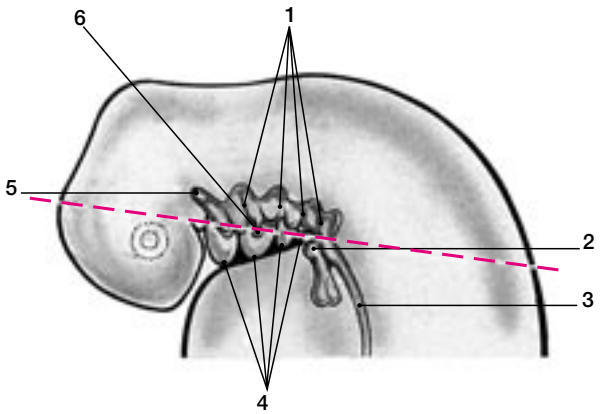

2 *Embrión de 4 semanas (la línea punteada indica aproximadamente el plano de corte de la figura 4).*
1. 4 bolsas branquiales
2. Divertículo laringotraqueal
3. Esófago
4. Arcos branquiales
5. Bolsa de Sessel
6. Divertículo tiroideo

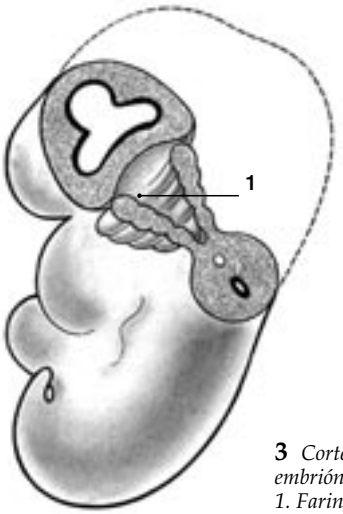

3 *Corte frontal del extremo cefálico del embrión de 4 semanas.*
1. Faringe primaria

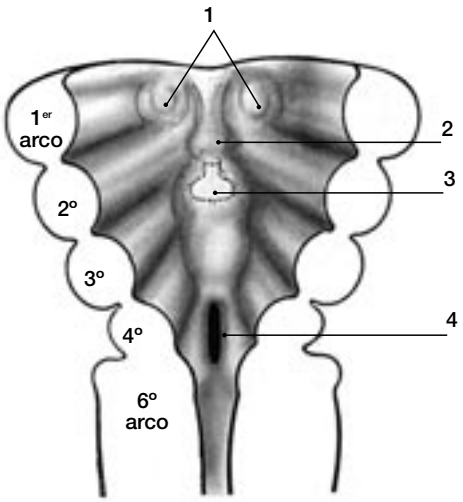

4 *Corte de la faringe primaria según el plano de la figura 2.*
1. Primordios linguales laterales
2. Tubérculo impar
3. Divertículo tiroideo
4. Glotis

Cuadro I. – Derivados de los arcos branquiales y las bolsas endobranquiales.

Arco /bolsa	Nervio del arco	Esqueleto del arco	Derivados de la bolsa
1º	Trigémino (V2, V3)	Mandíbula, martillo, yunque	Oído medio. Trompa de Eustaquio
2º	Facial (VII)	Hueso hioides (cuernos menores y parte superior del cuerpo), estiloides	Amígdala palatina
3º	Glosofaríngeo (IX)	Cuernos mayores y parte inferior del cuerpo del hueso hioides	Timo, paratiroides inferior
4º	Laringe superior (X)	Cartílagos tiroides (parte superior) y aritenoides	Timo (?) paratiroides superior, cuerpo ultimobranquial, células parafoliculares de la tiroides
6º	Recurrente (X)	Cartílagos tiroides (parte inferior) y cricoides	

ción y de anatomía comparativa, el 5º arco, oculto, se denomina habitualmente «6º arco» [7]. Para el propósito de este fascículo, se tendrá en cuenta sobre todo el destino de los nervios y de las estructuras osteocartilaginosas de los cuatro primeros arcos.

Los surcos que delimitan los arcos, cada vez más marcados, explican la patogenia de los quistes y las fístulas laterales del cuello. Exteriormente, recubiertos por ectoblasto con destino epidérmico, se distinguen 4 pliegues que resulta cómodo llamar «hendiduras»; mientras que al interior, se denominan «bolsas» los 5 surcos recubiertos por endoblasto, con destino mucoso [18] *(figs. 5 y 6)*. Estas hendiduras ectoblásticas y estas bolsas endoblásticas, que se encuentran frente a frente entre los arcos, sólo están separadas en este estadio por una fina capa de mesoblasto. En el pez, hay ruptura de este fino tejido y es así que se forman las branquias. Si esto se produce en el hombre, puede resultar una fístula branquial [11]. El destino de las hendiduras y las bolsas branquiales se indica en las figuras 6 y 7 y en el cuadro I.

El 2º arco se desarrolla firmemente en el sentido caudal y cubre los 3º, 4º y 6º (o 5º) arcos. Alcanza el abombamiento epipericárdico (de donde proviene lo esencial de los músculos del cuello) y crea una profunda cavidad en la cual se abren las 2ª, 3ª y 4ª hendiduras ectobranquiales *(fig. 6)*. Una especie de quiste recubierto de ectoblasto se formaría en dicho momento, para luego desaparecer espontáneamente [11]. Es el seno cervical. Sobre la vertiente endoblástica, cabe mencionar algunas particularidades:

— la parte dorsal de la 3ª bolsa origina la paratiroides inferior mientras que su parte ventral forma el timo. Los dos sobrepasan en el sentido caudal el fondo de la 4ª bolsa;

— en efecto, la parte dorsal de la 4ª bolsa da nacimiento al tejido de la paratiroides superior. Pero su parte ventral, la más amplia, tiene un destino más discutido, menos claro, ya que ahí se habrían observado constituyentes con destino tímico. Según un tratado fiable [13], inicialmente colinda con una 5ª bolsa transitoria, denominada «último-branquial», que engloba en un «complejo faríngeo caudal». A la 6ª semana, esta parte no paratiroidea de la 4ª bolsa se fusiona con el primordio dorsal del lóbulo tiroideo homolateral en desarrollo [13]. Este fenómeno impide que la 4ª bolsa migre más lejos, en el tórax, como lo querría la lógica del acompañamiento del 4º

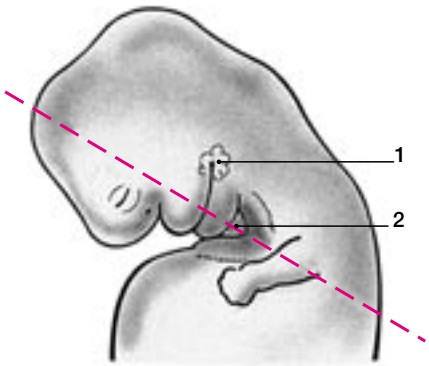

5 *Embrión de 5 semanas (la línea punteada indica aproximadamente el plano de corte de la figura 6).*
1. Colículos o tubérculos auriculares (pabellón)
2. Seno cervical

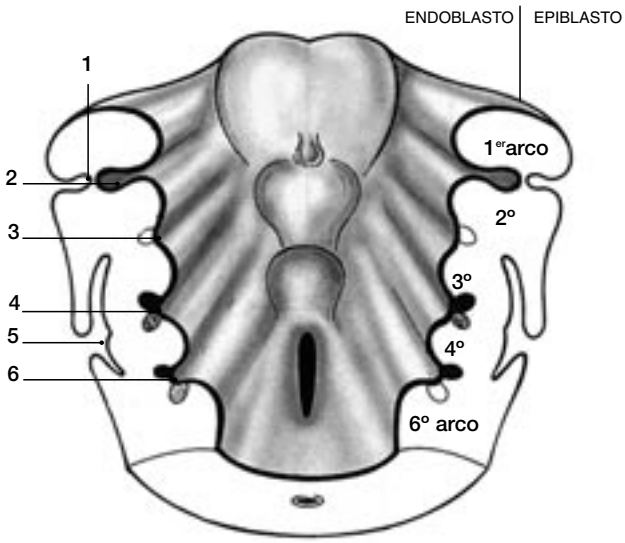

6 *Corte de la faringe primaria según el plano de la figura 5.*
1. 1ª hendidura
2. 1ª bolsa endoblástica
3. 2ª bolsa
4. 3ª bolsa
5. Seno cervical
6. 4ª bolsa

arco (aorta). De hecho, es probable que el destino del fondo de esta bolsa sea formar algunas células del cuerpo tiroideo. Se trataría de células parafoliculares productoras de calcitonina [22]. Por último cabe señalar que el cuerpo ultimobranquial se encuentra predominantemente a la izquierda, lo que puede estar vinculado con el claro predominio hacia la izquierda de las fístulas del seno piriforme [4] y de los carcinomas medulares de la tiroides.

PARTICULARIDADES DE LA LÍNEA MEDIA

La formación de la glándula tiroides depende principalmente de un tracto que se origina en la cara ventral de la faringe primaria, sobre la línea media, en el campo mesobranquial. Desde el final de la 3ª semana de vida embrionaria, un engrosamiento del endoblasto aparece en la parte caudal del tubérculo impar *(fig. 4)*. Esta formación se invagina para formar el conducto tirogloso que desciende en el cuello entre los dos primeros arcos y alcanza la aorta primitiva. Este conducto pasa detrás de la mandíbula (1er arco) y por delante del cuerpo del hueso hioides (2º y 3er arcos). Posteriormente, la tracción hacia abajo de los

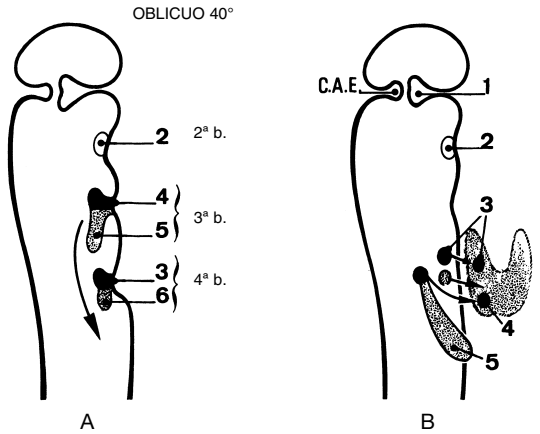

7 *Esquemas de la pared faríngea.*
A. 6ª semana.
B. 7ª semana.
1. Trompa de Eustaquio
2. Amígdala palatina (2ª bolsa)
3. Paratiroides superior (4ª bolsa)
4. Paratiroides inferior (3ª bolsa)
5. Timo
6. Cuerpo ultimobranquial
CAE: conducto auditivo externo

músculos de la cincha cervical lleva el hueso hioides a deformar el conducto convertido en tracto con un segmento que forma entonces un ángulo muy agudo por detrás del cuerpo del hueso donde se adhiere firmemente [11, 13]. Una vez situado frente a la tráquea, este tracto se vuelve bilobulado y forma la glándula tiroides que recibe también componentes de la parte ventral de la 4ª bolsa branquial. Luego el tracto desaparece completamente, dejando como única huella de su origen el foramen caecum sobre la base de la lengua. Toda persistencia de una parte del tracto puede traducirse por un quiste a lo largo del trayecto descrito anteriormente *(fig. 8)*.

Adicionalmente, la parte central del cuello no resulta únicamente de la fusión anterior de los arcos branquiales que se encuentran separados durante la deflexión de la cabeza (8ª semana). Un dispositivo mesenquimatoso entre los arcos, originario del mesoblasto prepericárdico y del campo mesobranquial, aparece entre el borde caudal del orificio bucal y el extremo craneal del pericardio: se trata de la banda mentosternal [12].

MECANISMOS DE FORMACIÓN

Esquemáticamente, tres tipos de anomalías pueden conducir a los quistes y fístulas cervicales

— *detención del desarrollo normal y defecto de coalescencia* (aparato branquial, banda mentosternal). A este nivel, diferentes lesiones anatomopatológicas pueden apreciarse: los quistes que son acúmulos de líquido en una cavidad bordeada por un epitelio. Este último será escamoso si el origen del quiste es ectoblástico (hendidura branquial) o de tipo respiratorio (a veces con metaplasia si ha existido infección) en caso de anomalía procedente de una celdilla endoblástica. Las verdaderas fístulas forman una comunicación anómala entre las dos superficies epiteliales (piel y mucosa faríngea), cuando la hendidura y la bolsa homóloga se han fusionado anormalmente mientras que las fístulas externas («seno» para los anglosajones), mucho más frecuentes, atestiguan el defecto de resorción de una sola hendidura cuyo conducto residual se continúa con su epitelio de superficie;

— *persistencia de una formación destinada a desaparecer* (tracto tirogloso);

— *inclusión de tejidos de varias procedencias:* ectoblástica, mesoblástica o endoblástica (teratomas, quistes dermoides o epidermoides).

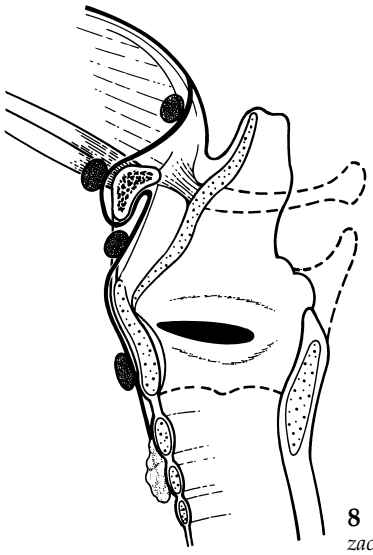

8 *Tracto tirogloso con las localizaciones quísticas más frecuentes.*

Diagnóstico positivo de una malformación cervical

Se basa por supuesto en la exploración y la palpación cervicales. Con el cuello relajado, sin extensión, se precisará la forma, la consistencia, el lugar, el volumen y la movilidad de la lesión. Para las fístulas, el diagnóstico casi no presenta dificultades. Los ensayos de cateterización del orificio durante la consulta son dolorosos y raramente útiles. La presencia de una lesión blanda o renitente, bien redondeada y lisa, puede señalar la presencia de un quiste. A menudo dos exámenes con algunas semanas de intervalo son útiles para juzgar la evolución de la lesión; toda regresión de volumen, en particular, conduce a la revaluación del diagnóstico de quiste. La punción con una aguja de gran calibre (nº 12) permitiría confirmar el contenido líquido de algunos quistes. Pero este método doloroso debe evitarse cuando sea posible.

En efecto, las técnicas modernas de imágenes constituyen actualmente la mejor ayuda para el diagnóstico. Las radiografías sin preparación sólo son útiles en caso de que exista una masa que comprima la vía aérea (visualización de la faringe, la laringe y la tráquea), con el fin de buscar calcificaciones (linfangiomas) o si se sospecha un resto de la 4ª bolsa branquial (en ocasiones, con presencia de un nivel hidroaéreo) [23]. Las opacificaciones de los orificios fistulosos («fistulografías») han sido recomendadas por algunos autores [5] pero hay que recordar que a menudo pecan por defecto, ya que no siempre muestran la totalidad de la fístula. La ecografía cervical (con o sin Doppler) es el examen recomendado, ya que se puede realizar rápidamente en pacientes de cualquier edad, sin peligro [17]. Con la ayuda de una pequeña sonda (transductor de 7,5 MHz), el examinador experimentado puede determinar no sólo el volumen y el lugar exacto de la lesión, sino también el tipo de contenido de una masa clínicamente compatible con un quiste.

El diagnóstico por imágenes por resonancia magnética (RM), incluso por la tomografía computadorizada (TC), pueden también determinar la naturaleza y la extensión profunda de una masa quística, pero sus costes y la irradiación de la TC limitan su indicación rutinaria [14].

Diagnóstico diferencial

Generalmente es fácil distinguir los orificios fistulosos de las huellas de traumatismo (puntos de punción, picadura de insecto) o de erupción. Sobre todo, ante una masa cervical, es importante eliminar las lesiones seudoquísticas del cuello [1, 3].

■ *Adenopatías cervicales*

Firmes, irregulares, dolorosas, de asentamiento subdigástrico o submaxilar, son fáciles de reconocer. Cuando se encuentran sobre la línea media, no ascienden con la laringe durante la deglución. Pero a veces estas características no se presentan. Habrá que explorar sistemáticamente una puerta de entrada cutánea o mucosa en el territorio drenado por los linfáticos que corresponden a la localización de la masa. Se realizará un análisis de laboratorio en búsqueda de una hemopatía, de una infección bacteriana o viral. Las pequeñas «bolas» medianas del cuello en particular poseen una naturaleza a menudo muy difícil de determinar. La ecografía lleva a considerar inicialmente una adenopatía si la imagen de la masa es ecogénica, heterogénea o ambas. Ante todo, el tiempo constituye un importante factor de decisión; en el niño, una adenopatía benigna se reduce en algunas semanas y desaparece, contrariamente a los quistes congénitos. Ante una masa mediana sólida no inflamatoria, nunca hay que precipitarse y pensar en la posibilidad de una simple adenitis. Es siempre prudente dejar pasar 2 a 3 meses antes de la operación. Por supuesto, los exámenes hematológicos y una punción-biopsia con aguja fina se solicitarán sin esperar si la masa se sitúa a lo largo de un eje linfático, es blanda, adherente en profundidad y hace pensar en un ganglio hemopático. En el adulto, toda masa firme o fija conducirá a una endoscopia en búsqueda de una lesión neoplásica mucosa.

■ *Lipomas*

Son masas blandas o renitentes, más bien raras en el niño y en el adulto joven, sobre todo en sus localizaciones superficiales.

■ *Tumores nerviosos (simpatoma, schwannoma, neurinoma)*

Frecuentemente se encuentran a lo largo del neumogástrico y son firmes al tacto. La RM proporciona los mejores argumentos diagnósticos a su favor.

■ *Teratomas sólidos*

Son tumores embrionarios observados muy a menudo en la infancia. Por definición comprenden remanentes de los tres tejidos embrionarios: ectoblasto, mesoblasto y endoblasto. Junto a los epitelios escamoso y digestivo, por lo tanto, a menudo se encuentra hueso, cartílago, músculo, tejido nervioso, etc. A veces, la lesión también es quística (cf. infra).

■ *Laringoceles*

No son quistes sino cavidades llenas de aire. Se trata de una dilatación patológica del sáculo laríngeo. Es un fenómeno raro, frecuentemente de naturaleza congénita pero que se desarrolla preferentemente en el sujeto de edad. Una ecografía y la endoscopia permiten el diagnóstico.

■ *Malformaciones vasculares sanguíneas*

Los hemangiomas son los tumores cervicofaciales más frecuentes en el niño. En las localizaciones cervicales subcutáneas, a menudo son de localización parotídea. Las niñas se ven afectadas con más frecuencia que los niños. Descubiertos poco después del nacimiento bajo una piel normal o ligeramente azulada, son blandos, mal limitados e irregulares a la palpación. Estos angiomas fásicos del lactante aumentan de volumen durante los ocho primeros meses, luego se retraen progresivamente después del primer año en más de 90 % de los

casos. La ecografía evidencia la lesión gracias a su heterogeneidad y a la señal Doppler.

Las ectasias venosas son masas muy blandas y compresibles que aumentan de volumen con la espiración, la tos o la posición en declive. Por su ubicación principalmente yugular o supraesternal, la ecografía, incluso la RM son los mejores métodos de diagnóstico.

■ *«Fibromatosis colli»*

Forma benigna de fibromatosis, a veces se denomina erróneamente «hematoma» del esternocleidomastoideo (ECM) y representa una infiltración fibroblástica del músculo ECM que se manifiesta poco después del nacimiento, conduce irregularmente a una tortícolis y desaparece algunos meses después o al cabo de un año. A la palpación, con la cabeza del niño bien flexionada del lado tumefacto, el tumor aparece insertado en el músculo, lo que se confirma con la ecografía. La evolución es espontáneamente regresiva, pero en las formas con tortícolis es necesaria una kineterapia [15].

■ *Gran timo*

Ya que asciende con la respiración y la tos, puede pasar por un quiste supraesternal o clavicular.

■ *Tumores tiroideos sólidos*

A menudo se reconocen fácilmente con la palpación y la ecografía. De diagnóstico más difícil, la tiroides ectópica (excepcional) o accesoria, sobre la línea media, puede ubicarse sobre todo el trayecto del tracto. La ecografía permite observar una masa sólida, homogénea y buscar el cuerpo de la tiroides en posición normal. Solamente la gammagrafía confirmará los aspectos funcionales de estas masas.

Diagnóstico etiológico

En lugar de analizar cada localización anatómica cervical (lo que nos expone a numerosas repeticiones [19]), hemos clasificado las lesiones en tres grupos: aquellas que se pueden observar teóricamente en cualquier parte del cuello, aquellas que son específicas de la banda media anterior y aquellas que son siempre laterales. Las anomalías del pabellón del oído, analizadas en otro capítulo de este tratado, no se abordarán en esta sección.

■ *Lesiones quísticas cervicales ubicuas*

Pueden observarse en cualquier zona del cuello.

Linfangiomas quísticos

Malformaciones que producen una proliferación tumoral benigna de tejido linfático, estas masas pueden observarse desde el período neonatal (y aun durante los últimos meses de vida fetal por la ecografía). En el cuello, la mayoría de los linfangiomas provendría del secuestro de tejido adyacente al saco linfático yugular primario [22]. En estas formas precoces, la deformación cervicofacial es a menudo importante, antiestética y a veces responsable de alteraciones funcionales (disnea, dificultades de deglución). La lesión es multiquística, profunda, infiltrante en este terreno, y circunscribe a menudo la faringe y la laringe, sin respetar ningún plano aponeurótico. En el niño grande o el adulto joven, los linfangiomas son mucho más limitados, monoquísticos o pauciquísticos. En todos los casos, estas lesiones son blandas o renitentes, mal limitadas y se evidencia la transiluminación. La evolución se produce frecuentemente en brotes de inflamación que generan eritema cutáneo, aumento de volumen de las lesiones y hemorragias intraquísticas. Las radiografías sin preparación pueden mostrar algunas calcificaciones intraquísticas. En especial, la ecografía precisa el contenido líquido, el carácter pauciquístico o multiquístico y la fineza de las paredes de las lesiones. Una punción confirma el diagnóstico, mostrando un líquido cetrino. Histológicamente, no se trata de quistes en el sentido estricto, sino de cavidades rodeadas de endotelio. Sin embargo, se distinguen las formas capilares, cavernosas y quísticas. Pero los tres tipos de lesiones coexisten y además, pueden encontrarse al interior de la lesión hemorragias intraquísticas o un componente hemangiomatoso. Se habla entonces de hemolinfangioma. De hecho, estas distinciones no tienen gran importancia para el tratamiento de estas anomalías [22]. La exéresis quirúrgica es el único tratamiento eficaz pues las resorciones espontáneas son extremadamente raras. En el recién nacido, numerosos autores recomiendan una operación precoz pues la cirugía es aun más difícil después de que se hayan presentado infecciones e inflamaciones locales. No obstante, esta cirugía de vaciado linfático, difícil por la adherencia de las lesiones, debe no obstante tener en cuenta la benignidad de las lesiones [16]. Descubiertos al contrario en el niño grande y el adulto, los linfangiomas pauciquísticos poco voluminosos se tratan fácilmente con una cirugía, incluso con la inyección de substancias esclerosantes o de bleomicina [24].

Teratomas quísticos

Son muy raros, casi siempre presentes desde el nacimiento. A veces se diagnostican por la ecografía prenatal ante la constatación de una masa heterogénea que empuja la tráquea hacia atrás, pudiendo prestarse a confusión con un linfangioma [22]. Son lesiones encapsuladas, parcialmente quísticas, que contienen una mezcla de elementos maduros derivados de los tres tejidos embrionarios y de elementos inmaduros. La compresión de las vías aérea y digestiva puede ser responsable de disnea, de estridor o de disfagia. En este caso, la exéresis quirúrgica es necesaria.

Quistes sebáceos

Son superficiales, frecuentemente infectados, tienen la misma pared y el mismo contenido caseoso que los quistes dermoides (cf. infra). Pero están incluidos en la dermis y su localización es ubicua.

■ *Anomalías medianas y paramedianas del cuello*

Quiste del tracto tirogloso

El «quiste del tracto» representa la más frecuente de las masas cervicales después de las adenopatías benignas. Estos quistes resultan de un defecto de resorción del tracto tirogloso y pueden localizarse a todo lo largo de su trayecto *(fig. 8)*. Son quistes anteriores, medianos o paramedianos, fijados al esqueleto laríngeo y que se elevan con él en la deglución. Todas sus otras características son variables. Esta afección puede surgir a cualquier edad. Incluso si la mayoría de estos quistes aparecen durante la infancia, algunos casos se han señalado después de los 80 años. Un núcleo pequeño y muy firme implantado entre los músculos milohioideos por delante y alejado del hueso hioides, el abombamiento blando paramediano que parece reposar sobre el ala tiroidea, enormes tumefacciones caracterizadas por una piel tensa, brillante y roja sobre el conjunto de la cara anterior del cuello, todo esto puede ser un «quiste del tracto». Todo lo que no es nítidamente lateral y que está situado sobre el istmo tiroideo será sospechoso. No obstante, sólo se puede hablar de orificio fistuloso cutáneo después de una sobreinfección y un drenaje espontáneo o quirúrgico [22].

Ante tal sospecha diagnóstica, se recomienda una exploración por imágenes con dos objetivos:

— determinar el contenido y los límites profundos de la lesión;

— determinar la posición del cuerpo tiroides.

En teoría, la ecografía (o la RM) es el examen recomendado para el primer punto mientras que la gammagrafía resultará necesaria para el segundo.

En la práctica, una ecografía realizada por un examinador experimentado basta para determinar la morfología y la posición del cuerpo tiroides. No obstante, algunos autores anglosajones señalan la ausencia de argumentos formales que prueben la función de esta glándula y que eliminen todo tejido ectópico funcional [29].

Histológicamente, se ha encontrado un canal unido al quiste, íntimamente relacionado con el cuerpo del hueso hioides y revestido por un epitelio escamoso o glandular. En caso de infección repetida, el epitelio puede estar ausente. En ocasiones se observan islotes tiroideos accesorios en la malformación. Algunos casos de carcinomas del tracto, en su mayoría tiroideos papilares, han sido señalados. No es seguro que se trate de lesiones primitivas (unas metástasis de la glándula tiroides serían también posibles).

Algún tiempo después de cualquier episodio infeccioso (al menos 1 mes), se impone la operación de exéresis completa. De lo contrario, al final, la infección (o la reinfección) del quiste es inevitable. La incisión cutánea será horizontal, en un pliegue, cerca del hueso hioides, circunscribiendo la piel frente al quiste si está infectada, inflamada o con fístulas. En el niño pequeño, la incisión se realizará en un pliegue cutáneo cerca de la membrana tirohioidea. La longitud de esta incisión debe permitir la exposición completa del esqueleto laríngeo y de la base de la lengua. La disección tiene lugar primero paso por paso, a ras de la dermis supra y subyacente a la incisión, para no lesionar la pared del quiste, a menudo muy superficial. La «línea blanca», que separa los músculos infrahioideos se libera y se incide frente al cartílago cricoides. Los músculos se separan y el istmo tiroideo se pone en evidencia. La eventual pirámide de Lalouette se secciona a ras del istmo para luego levantarla con todos los tejidos prelaríngeos, de abajo hacia arriba, en contacto con el cartílago tiroides hasta su escotadura. En cuanto se aborde, el extremo superointerno de los músculos infrahioideos se esciende para liberar la totalidad del borde inferior del cuerpo del hueso hioides. Este vaciado prelaríngeo subhioideo, medial y paramedial, nos parece fundamental cualquiera que sea la zona del quiste.

La parte suprahioidea del tracto se aborda por disección del tejido adiposo superficial hasta el descubrimiento del músculo milohioideo. Con la ayuda de tijeras en el niño, de una cizalla de Moure en el adulto, el hueso hioides se secciona de abajo hacia arriba frente a los pequeños cuernos, es decir hacia afuera del borde interno de los esternocleidohiodeos que se han incidido previamente a este nivel. El cuerpo del hueso hioides se eleva y se realiza el vaciado más o menos profundo del compartimento hiotiroepiglótico llegando por supuesto a una zona sana, celuloadiposa *(fig. 9)*. Si la mucosa de la cara lingual de la epiglotis se abre, se la debe cerrar inmediatamente con dos o tres puntos de hilo reabsorbible 000. Se termina por la resección de un cono muscular basilingual cuyo extremo posterior debe corresponder al foramen caecum. Bajo control visual, las fibras musculares se despejan una a una con la punta del bisturí eléctrico y si un canal blancuzco aparece, se debe ser más cuidadoso y disecarlo más de cerca hasta el foramen caecum. Después de colocar un dren multiperforado aspirativo, los planos musculares infrahioideos se unen nuevamente a los milohioideos y a los geniohioideos. A continuación, los infrahioideos se unen entre sí sobre la línea media, todo con un un hilo reabsorbible sólido. La piel se cierra en uno o dos planos y se evitan las suturas continuas. Ninguna antibioticoterapia es indispensable si no ha habido una sobreinfección previa o una lesión mucosa.

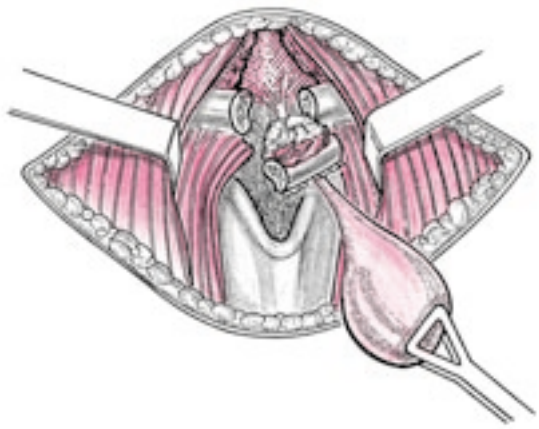

9 *Exéresis de un quiste del tracto tirogloso.*

Solamente esta técnica de exéresis programada, aconsejada desde 1920 [31] gracias al conocimiento del trayecto embriológico del tracto, debe utilizarse independientemente de la forma, la consistencia y la localización exacta del quiste [2]. En caso de duda con un quiste dermoide o una adenitis subaguda, la técnica de vaciado antes mencionada debe ser la misma, por cuestiones de seguridad. La asociación quiste dermoide-quiste del tracto ha sido señalada [10].

En caso de recidiva en un paciente operado, la TC o la RM permiten visualizar el aspecto del hueso hioides (cuerpo sustraído o no) y la extensión del remanente tirogloso. La existencia de carcinomas del tracto justifica también la exéresis radical sistemática del conjunto del tracto con el cuerpo del hueso hioides, la ablación de los ganglios observados sobre la zona y el examen anatomopatológico de los tejidos. En caso de carcinoma papilar, se añadirá un tratamiento supresor de la función tiroidea.

Disrafias de la línea media

Resultan de un defecto de fusión de las masas mesenquimatosas laterales embrionarias (1er y 2º arcos, principalmente). Se distinguen tres tipos.

• *Quistes dermoides o epidermoides por inclusión ectoblástica*

Son unas masas a menudo relativamente blandas pero sin fluctuación, frecuentemente adheridas al hueso hioides en el niño. Estos quistes forman una tumefacción submentoniana posterior mediana, bien centrada. En otro sitio, la lesión es supraesternal. En el adulto, se encuentran sobre todo los quistes del piso bucal cuyo desarrollo se sitúa bajo los músculos milohioideos. En ocasiones son paramedianos [23]. En este caso, la palpación bidigital (piso-zona submentoniana) permite apreciar su carácter no fluctuante y diferenciarlos de una ránula. Su posición es siempre más profunda que la de los quistes sebáceos. En situación prelaríngea, no ascienden con la deglución. La ecografía permite observar una lesión ecogénica o heterogénea. Su pared, engrosada, conlleva un epitelio simple escamoso (epidermoide) o asociado a unos anexos cutáneos (dermoide). Su contenido, «resinoso», está hecho de secreciones densas y de escamas epidérmicas. La exéresis quirúrgica, justificada por las complicaciones infecciosas o mecánicas de estas masas, se hará generalmente por incisión mediana prehioidea (niño) o en un pliegue del cuello. Resulta necesario incluir todo el quiste después de haber buscado y sustraído eventuales tractos adyacentes, sobre todo en las formaciones paramedianas.

• *Fístulas submentonianas*

Excepcionales, se deben disecar en el piso bucal hacia la base de la lengua [5].

• *Hendiduras verticales medianas con o sin fístula*

Existen por un defecto de constitución de la banda mentoesternal [12]. Estas patologías son muy raras y se descubren en el recién nacido [21, 32]. Pueden acompañar una brida mentoesternal constituyendo un cordón fibroso que impide la extensión cervical. Se trata de una zona cruenta de color rojo intenso o rosado, no epitelizada, generalmente en la parte superior de un orificio fistuloso inferior que comunica con el exterior un trayecto más o menos largo que se dirige hacia la horquilla esternal. Por arriba, un abultamiento cutáneo la domina. Una segunda fístula, superior, puede existir bajo este abultamiento que sobresale frente a la «V» tiroidea. Con este aspecto típico, no es necesaria ninguna exploración complementaria. La excisión del abultamiento, de la zona cruenta y de la o las fístulas es indispensable, disecándolas lo más cerca después de la incisión vertical de cada lado de la lesión. El cierre nunca debe hacerse verticalmente por el riesgo de que se produzca el fenómeno de brida mentoesternal ya mencionado. Resulta necesario cortar la aponeurosis cervical anterior y realizar una plastia en «Z» cutánea-aponeurótica.

• *Ránula*

Es un quiste salival mucoide del piso bucal que puede estar en alforja y formar un abombamiento submentoniano paramediano flexible [9, 27]. La exploración de la boca y la palpación bidigital (submentoniana y endobucal) permiten el diagnóstico. La exéresis debe efectuarse después de la incisión de la mucosa del piso y la disección teniendo cuidado con los elementos nobles de la parte interna del compartimento sublingual.

■ *Malformaciones laterales*

Quistes y fístulas de la primera hendidura branquial

Incluso llamadas auriculobranquiales, estas malformaciones se forman a lo largo del conducto auditivo externo o en el área triangular cuya cima es el conducto auditivo externo y que se extiende hacia delante del mentón por arriba y hacia el hueso hioides por abajo *(fig. 10)*.

El origen de estas malformaciones es seguro si hay una tumefacción o una depresión en el borde inferior del conducto auditivo externo, más o menos profunda y sobre todo si hay una brida en la membrana timpánica, es decir un tabique membranoso que une el umbo y la pars tensa subyacente al borde inferior del conducto en su extremo interno, como una vela extendida perpendicularmente hacia la membrana timpánica. Los quistes o los trayectos fistulosos situados por debajo del conducto auditivo se encuentran a menudo por fuera del tronco del nervio facial y hacia delante; el contacto con las ramas del nervio puede ser muy estrecho. Una fistulización espontánea resulta posible. Ningún método de diagnóstico por imágenes es realmente necesario en estas formas bien específicas. Su tratamiento se basa en la escisión quirúrgica con el objeto de evitar la infección o su recidiva. Una transformación cancerosa parece también posible [26]. La vía de acceso elegida deberá prolongarse en incisión de parotidectomía que permite la exéresis del trayecto fistuloso o del quiste en contacto con el nervio facial. La identificación de entrada del tronco del nervio se aconseja firmemente. Ya sea un quiste o una fístula, se deberá siempre investigar el conducto que sobrepasa o que prolonga la malformación que puede, o no, alcanzar el conducto auditivo externo aun si no hay anomalía otoscópica (tímpano y conducto). Si el trayecto llega al conducto, será a veces perpendicular, a veces tangencial. En todo caso, se deberá extirpar el fragmento de cartílago que rodea la fístula y seccionarla a ras de la dermis del conducto. Todas estas precauciones son imperativas para que el paciente no sea víctima de una recidiva cuya exéresis es especialmente delicada [6].

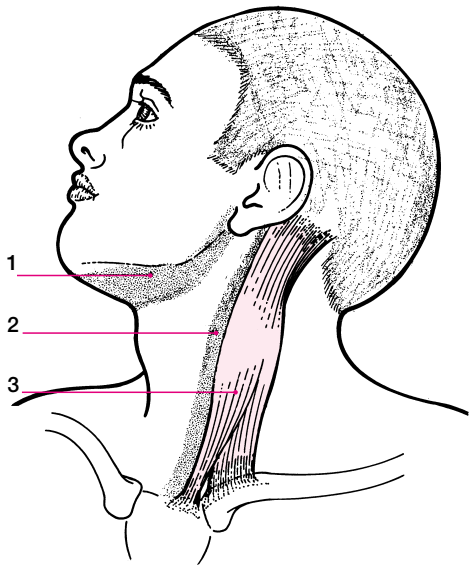

10 *Fístula y quistes laterocervicales.*
1. Fístulas y quistes auriculobranquiales
2. Fístulas y quistes del seno cervical
3. Músculo esternocleidomastoideo.

Quistes y fístulas del seno cervical

Resultado de la resorción incompleta de esta cavidad que engloba las 2ª, 3ª y 4ª hendiduras ectobranquiales, estas malformaciones se presentan bajo dos formas principales:

— quiste lateral por delante y hacia adentro del músculo ECM. Redondo, renitente o elástico, móvil con respecto a la piel, implantado por debajo del hueso hioides, aparece a menudo bruscamente, con ocasión de un acceso infeccioso que puede pasar por una adenopatía. En un sujeto joven, un análisis de laboratorio así como una antibioticoterapia se emprenderán;

— orificio fistuloso descubierto por un pequeño orificio poco después del nacimiento, que destila un líquido claro, mucoso, incluso purulento. Se encuentra por delante del músculo ECM *(fig. 10)*, a menudo en su tercio inferior y asciende con la deglución [5]. Esta lesión es bilateral en un tercio de los casos [22].

Estos dos tipos de lesiones pueden estar unidos a la faringe. Aislados, se llaman «quistes unioculares» y fístulas externas. (con una longitud de 1-5 cm aproximadamente). Estas últimas están recubiertas por un epitelio escamoso ya que son de origen puramente ectoblástico (hendiduras). Unidas a la faringe, constituyen un quiste con trayecto de origen endoblástico (tapizado de epitelio glandular) o una fístula completa (epitelio glandular hacia adentro, escamoso hacia afuera) que comunica la piel con la mucosa. Adicionalmente, los quistes del seno cervical están a menudo bordeados de tejido linfoide, lo que los ha hecho llamar inadecuadamente «amigdaloides».

Las anomalías completas resultan de la persistencia del complejo 2ª hendidura-2ª bolsa pueden continuar hasta la pared faríngea: de la rinofaringe a la hipofaringe pero frecuentemente en el compartimento amigdalino (destino de la 2ª bolsa). El trayecto pasa entre las estructuras de los 2º y 3er arcos, es decir entre las carótidas interna y externa, por encima del IX y por debajo del ligamento estilohioideo *(fig. 11)*.

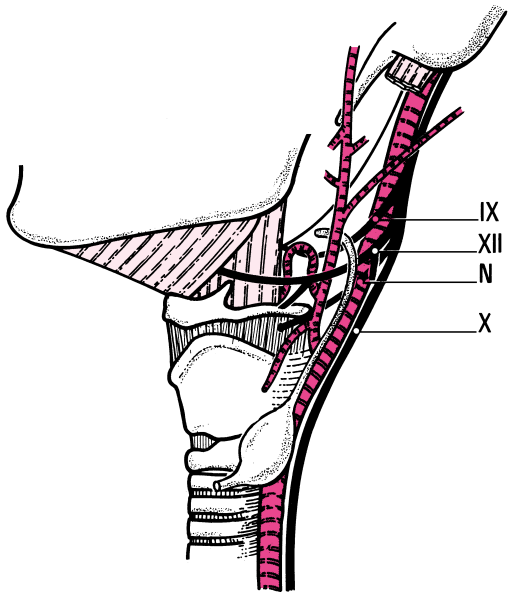

11 *Quiste y fístula de la 2ª hendidura.*
N. Nervio laríngeo superior.

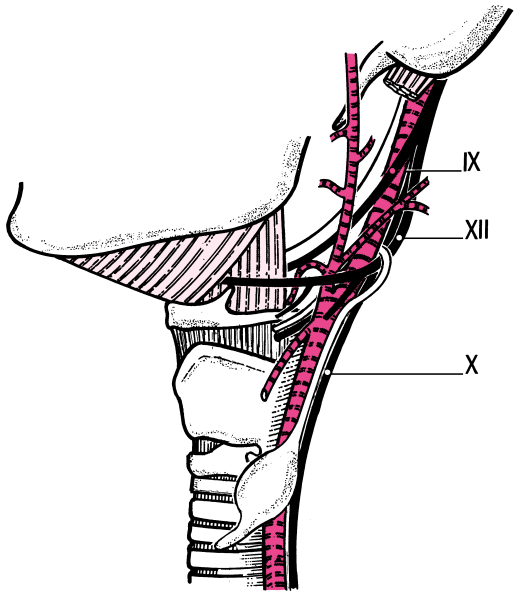

12 *Quiste y fístula de la 3ª hendidura.*

Las anomalías del par 3ª hendidura-3ª bolsa poseen un aspecto externo idéntico. Los quistes también se encuentran afuera de la bifurcación carotídea o ligeramente por debajo. El trayecto interno pasa detrás de la carótida interna y del IX pero por encima del XII y del nervio laríngeo superior para penetrar en la faringe por la membrana tirohioidea o la parte alta del seno piriforme *(fig. 12)*. La exéresis completa de estas lesiones debe efectuarse por cervicotomía lateral horizontal, subangulomandibular [6]. En el caso de un orificio fistuloso en el tercio inferior del cuello, una pequeña incisión horizontal que le circunscriba será la primera etapa, seguida por una disección fina bajo la dermis en busca de una prolongación superior. En caso dado, el trayecto fistuloso se deslizará bajo la piel y recuperará por la incisión submandibular indispensable para proseguir la disección hasta la faringe.

Las malformaciones por persistencia de la 4ª hendidura son teóricamente posibles pero no parecen haber sido claramente demostradas [22]. Un orificio externo debería entonces unirse a un trayecto pasando bajo las arterias del 4º arco (cayado de la aorta, arteria subclavia derecha). Recordemos que contrariamente a las anomalías branquiales de 2º y 3er rango, el fondo de la 4ª bolsa seguramente no puede confluir con la hendidura homóloga pues hemos visto que su parte ventral se termina en el cuerpo tiroides.

Anomalías de la 4ª bolsa endobranquial

Comprenden la persistencia de un conducto procedente desde el fondo del seno piriforme y que llega al compartimento tiroideo. A menudo a la izquierda, estas malformaciones se revelan bajo la forma de una tumefacción inflamatoria tiroidea más o menos abscedada. En el niño, cualquier lesión evocadora de tiroiditis supurada obliga a buscar, por hipofaringoscopia directa, el signo patognomónico de la afección: la fístula desde el fondo del seno piriforme [20, 23]. En ausencia de diagnóstico y de exéresis completa, esta lesión poco conocida conduce a la recidiva de abscesos «tiroideos» con incisiones y drenajes en múltiples ocasiones [4, 8]. La operación de exéresis se facilita por el cateterismo endoscópico de la fístula con la ayuda de una fina sonda armada o con balón [33]. La lesión debe ser ligada a ras de la mucosa hipofaríngea y el tracto retirado hasta la glándula tiroides, teniendo cuidado con el nervio recurrente que cruza el conducto por detrás y hacia adentro *(fig. 13)*.

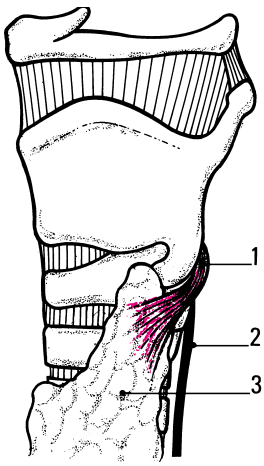

13 *Restos de la 4ª bolsa branquial.*
1. Trayecto fistuloso
2. Nervio recurrente
3. Glándula tiroides.

Quistes tímicos

También excepcionales, se manifiestan a menudo en el niño por una masa redonda y firme prominente en el hueco supraclavicular, con mayor frecuencia a la izquierda debido a la persistencia de un conducto originario de la 3ª o la 4ª bolsa (cf. Reseña básica de embriología). Su mecanismo se parece al de las lesiones anteriores. Estos quistes pueden ser responsables de tos y de disnea de grado variable. Una radiografía de tórax puede mostrar una masa poco densa que invade el mediastino anterior. La ecografía confirma la naturaleza quística y las relaciones con el timo de la masa [30]. La operación de exéresis debe, por prudencia, efectuarse con la participación de un cirujano de tórax.

Cualquier referencia a este artículo debe incluir la mención del artículo original: Contencin Ph. Fistules et kystes congénitaux du cou. Encycl Méd Chir (Editions Scientifiques et Médicales Elsevier SAS, Paris, tous droits réservés), Oto-rhino-laryngologie, 20-860-A-10, 1994, 8 p.

Bibliografía

[1] **ANDRIEU-GUITRANCOURT J.** Diagnostic d'une tuméfaction froide de la région cervico-faciale. In : Narcy Ph, Ployet MJ, Andrieu-Guitrancourt J, Desnos J eds. ORL pédiatrique. Pathologie cervico-maxillo-faciale. Doin. Paris. **1992** ; pp 656-667

[2] **BESSEDE JP, CHASSAGNAC F, GUIBBAL JL, HUTH J, SAUVAGE JP.** Le point sur le traitement chirurgical des kystes du tractus thyréoglosse. J Fr Otorhinolaryngol **1991** ; 40 : 3-6

[3] **CONTENCIN Ph.** Diagnostic d'une tuméfaction cervico-faciale inflammatoire. In : Narcy Ph, Ployet MJ, Andrieu-Guitrancourt J, Desnos J eds. ORL pédiatrique. Pathologie cervico-maxillo-faciale. Doin. Paris. **1992** ; pp 668-676

[4] **CONTENCIN P, GROSSKOPF-AUMONT C, GILAIN L, NARCY P.** Pseudothyroïdites et abcès cervicaux récidivants. Rôle de la 4e poche branchiale. A propos de 16 observations. Arch Fr Pediatr **1990** ; 47 : 181-184

[5] **COTIN G, GARABEDIAN N, LEPERCHEY F, BODARD M, MENARD M.** Kystes et fistules cervicaux d'origine branchiale. Etude embryologique, clinique et thérapeutique. Ann Pediatr **1984** ; 31 : 953-958

[6] **DARSONVAL V.** Anomalies latérales du cou. In : Narcy Ph, Ployet MJ, Andrieu-Guitrancourt J, Desnos J eds. ORL pédiatrique. Pathologie cervico-maxillo-faciale. Doin. Paris. **1992** ; pp 354-359

[7] **DAVIES J, DUCKERT L.** Embryology and anatomy of the head, neck, face, palate, nose and paranasal sinuses. Head and neck. In : Paparella MM, Shumrick DA, Gluckman JL, Meyerhoff WL eds. Otolaryngology (3rd ed). WB Saunders. Philadelphia. **1991** ; pp 59-106

[8] **DELLANDREA M, MONTINET B, STRINGINI R, CLAUDE Ph.** Pseudo-thyroïdites suppurées et fistules de la 4e poche branchiale. J Fr Otorhinolaryngol **1991** ; 40 : 56-58

[9] **DESNOS J.** Anomalies médianes du cou. In : Narcy Ph, Ployet MJ, Andrieu-Guitrancourt J, Desnos J eds. ORL pédiatrique. Pathologie cervico-maxillo-faciale. Doin. Paris. **1992** ; pp 345-353

[10] **DRUCKER C, GERSON CR.** Sublingual contiguous thyroglossal and dermoid cysts in a neonate. Int J Pediatr Otorhinolaryngol **1992** ; 23 : 181-186

[11] **ELLIS PD.** Branchial cleft anomalies, thyroglossal cysts and fistulae. In : Pediatric Otolaryngology Evans JN ed. In Scott Brown otolaryngology. Butterworths. London. **1987** ; pp 297-309

[12] **GUERRIER Y.** Réflexions sur la morphogenèse cervico-faciale. J Fr Otorhinolaryngol **1990** ; 39 : 59-71

[13] **HAMILTON W, BOYD JD, MOSSMAN HW.** Human embryology. Macmillan Ltd. London. **1976**

[14] **HASSAN M, LEGRAND I, GAREL C.** Contribution de l'imagerie sectionnelle au diagnostic des masses du cou. Journées Parisiennes de Pédiatrie. Flammarion Medecine-Sciences. Paris. **1990** ; pp 165-170

[15] **KARMODY CS.** Congenital anomalies of the neck. In : Bluestone CD, Stool SE, Scheetz MD eds. Pediatric otolaryngology (2nd ed). WB Saunders. Philadelphia. **1990** ; pp 1303-1316

[16] **KENNEDY TL.** Cystic hygroma-lymphangioma : a rare and still unclear entity. Laryngoscope **1989** ; 99 : 1-10

[17] **KRAUS R, HAN BK, BABCOCK DS, OESTREICH AE.** Sonography of neck masses in children. Am J Roentgenol **1986** ; 146 : 609-613

[18] **LEPERCHEY F.** L'embryologie des kystes et fistules congénitaux du cou. Ann Otolaryngol Chir Cervicofac **1977** ; 94 : 659-678

[19] **LUSK RP.** Neck masses. In : Bluestone CD, Stool SE, Scheetz MD eds. Pediatric otolaryngology (2nd ed). WB Saunders. Philadelphia. **1990** ; pp 1294-1302

[20] **MANAC'H Y, MORISSEAU P, PERRIN A, ABOUCAYA JP, ROULLEAU P.** Le fond du sinus piriforme dans le traitement chirurgical des fistules de la quatrième poche endobranchiale. A propos de 8 cas. Ann Otolaryngol Chir Cervicofac **1988** ; 105 : 391-396

[21] **MONTINET B, SIBEONI L, DELLANDREA M et coll.** Fistule mento-sternale. A propos d'un cas. J Fr Otorhinolaryngol **1992** ; 41 : 139-144

[22] **MYER CM.** Congenital neck masses. In : Paparella MM, Shumrick DA, Gluckman JL, Meyerhoff WL eds. Otolaryngology (3rd ed). WB Saunders. Philadelphia. **1991** ; pp 2535-2544

[23] **NARCY Ph, BOBIN S, MANAC'H Y, AUMONT C.** Fistule de la 4e poche endobranchiale. Rev Laryngol Otol Rhinol **1984** ; 105 : 491-494

[24] **OKADA A, KUBOTA A, FUKUZAWA M, IMURA K, KAMATA S.** Injection of bleomycin as a primary therapy of cystic lymphangioma. J Pediatr Surg **1992** ; 27 : 440-443

[25] **PANSKY B.** Embryologie humaine. Traduction française. Ellipses Edition Marketing. Paris. **1986**

[26] **PARK SS, KARMODY CS.** The first branchial cleft carcinoma. Arch Otolaryngol Head Neck Surg **1992** ; 118 : 969-971

[27] **PECH A, CANNONI M, GITENET P, PALLERI JC.** Kystes et fistules du cou. Cah Otorhinolaryngol **1976** ; 11 : 663-693

[28] **PECH A, CANNONI M, THOMASSIN JM et coll.** Les kystes dermoïdes de la tête et du cou. Cah Otorhinolaryngol **1982** ; 17 : 779-786

[29] **PINCZOWER E, CROCKETT DM, ATKINSON JB, KUN S.** Preoperative thyroid scanning in presumed thyroglossal duct cysts. Arch Otolaryngol Head Neck Surg **1992** ; 118 : 985-988

[30] **ROMANET Ph, MORIZOT B, BOUILLY G, GABRIELLE F.** Tumeur cervicale à croissance rapide : kyste thymique. J Fr Otorhinolaryngol **1991** ; 40 : 51-53

[31] **SISTRUNK WE.** The surgical treatment of cysts of the thyroglossal tract. Ann Surg **1920** ; 71 : 121-122

[32] **van der STAAK FH, PRUSZCZYNSKI M, SEVERIJNEN RS, van de KAA CA, FESTEN C.** The midline cervical cleft. J Pediatr Surg **1991** ; 12 : 1391-1393

[33] **TYLER D, EFFMANN E, SHORTER N.** Pyriform sinus cyst and fistula in the newborn : the value of endoscopic cannulation. J Pediatr Surg **1992** ; 27 : 1500-1501